

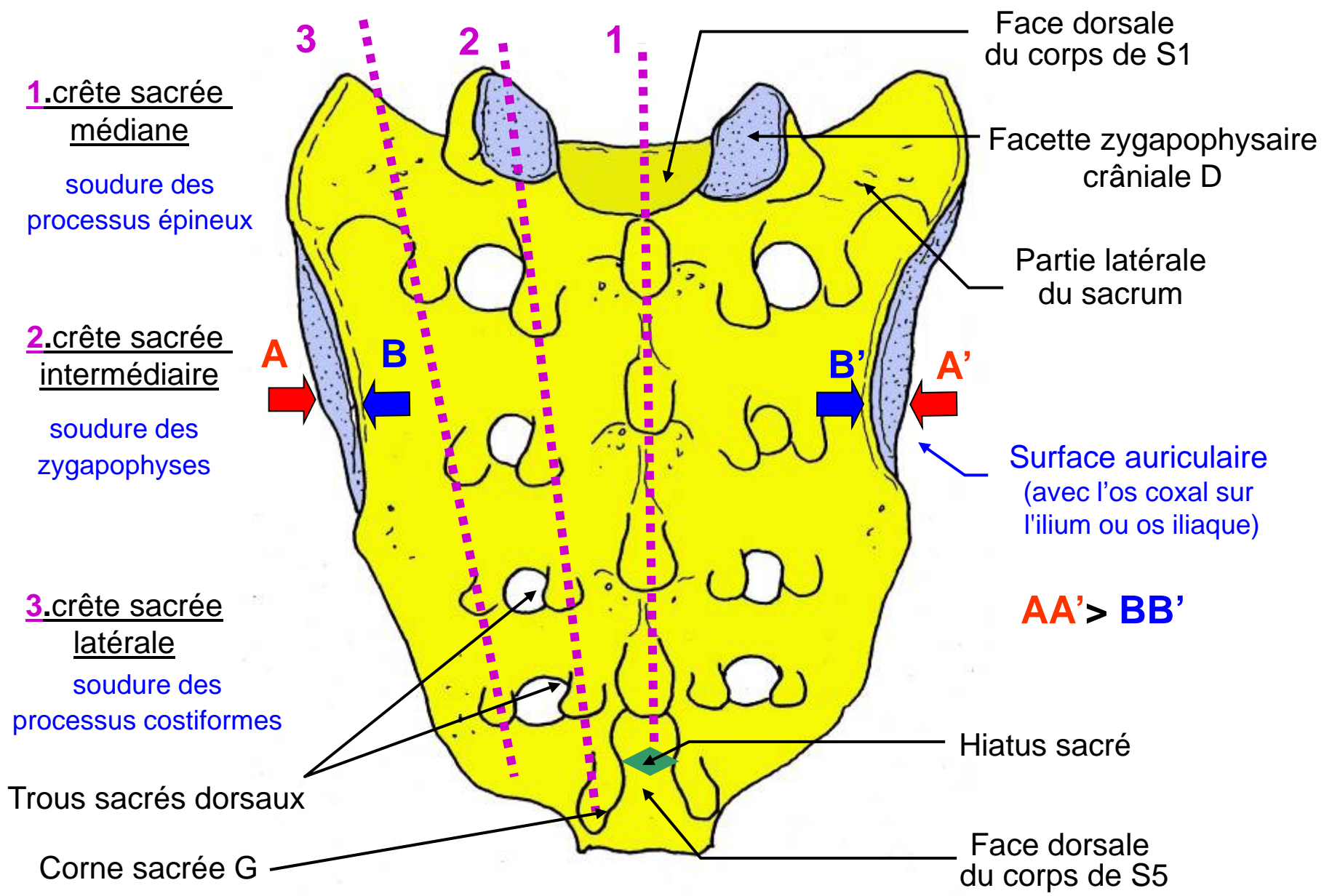
UE5 - Anatomie de la colonne vertébrale

Chapitre 8 : Les faces du sacrum

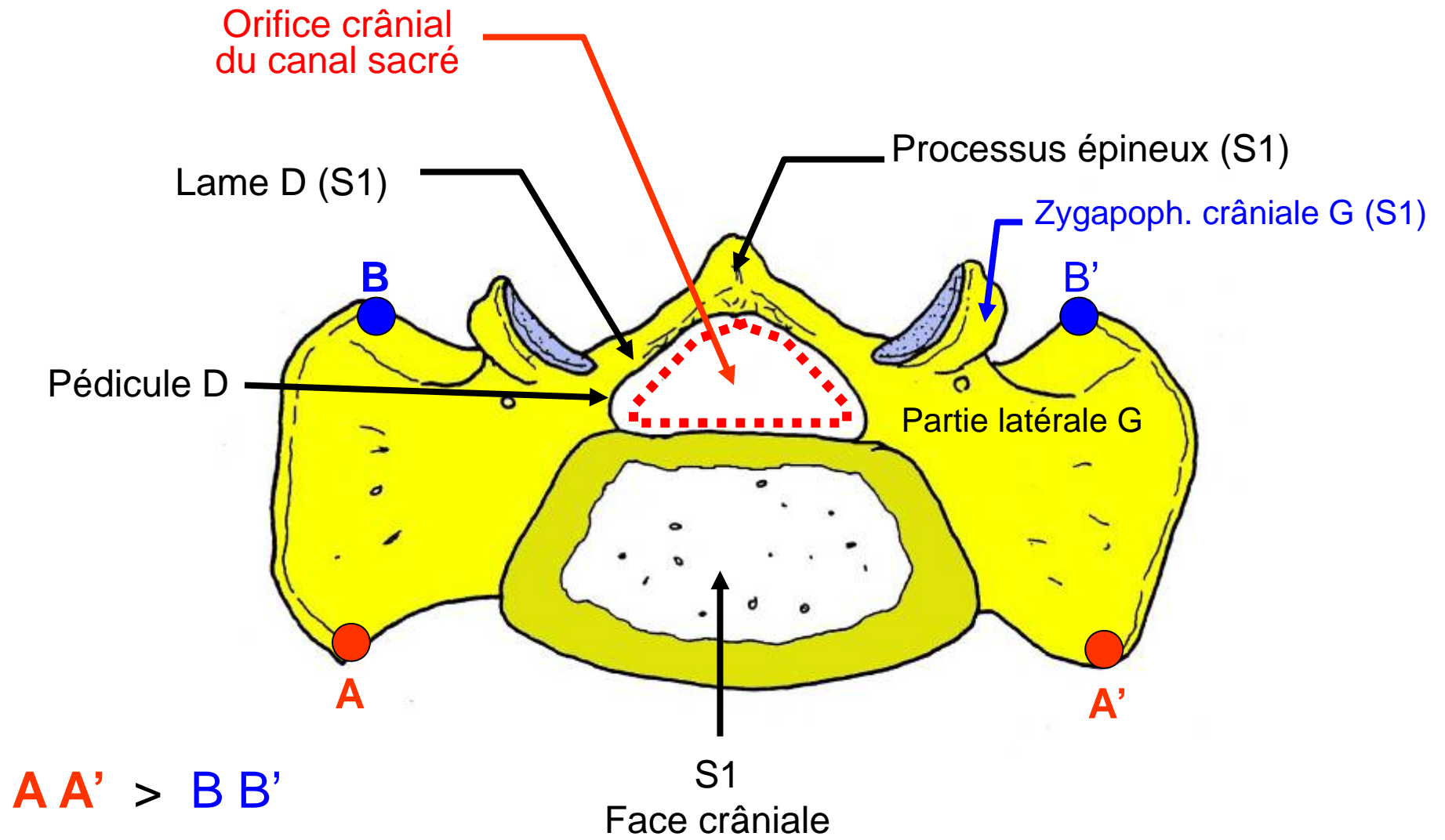
Professeur Olivier PALOMBI

Année universitaire 2011/2012

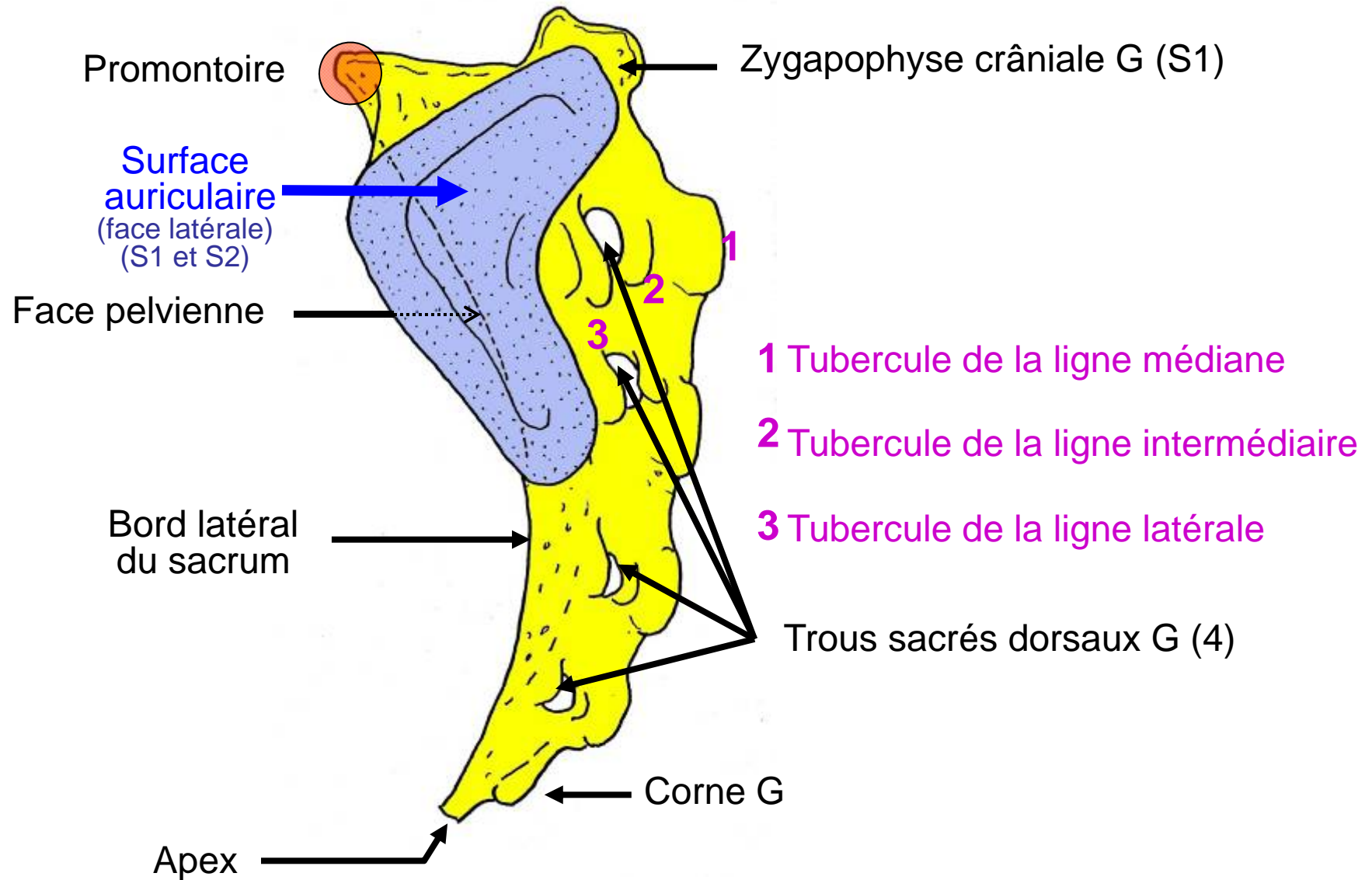
Université Joseph Fourier de Grenoble - Tous droits réservés.



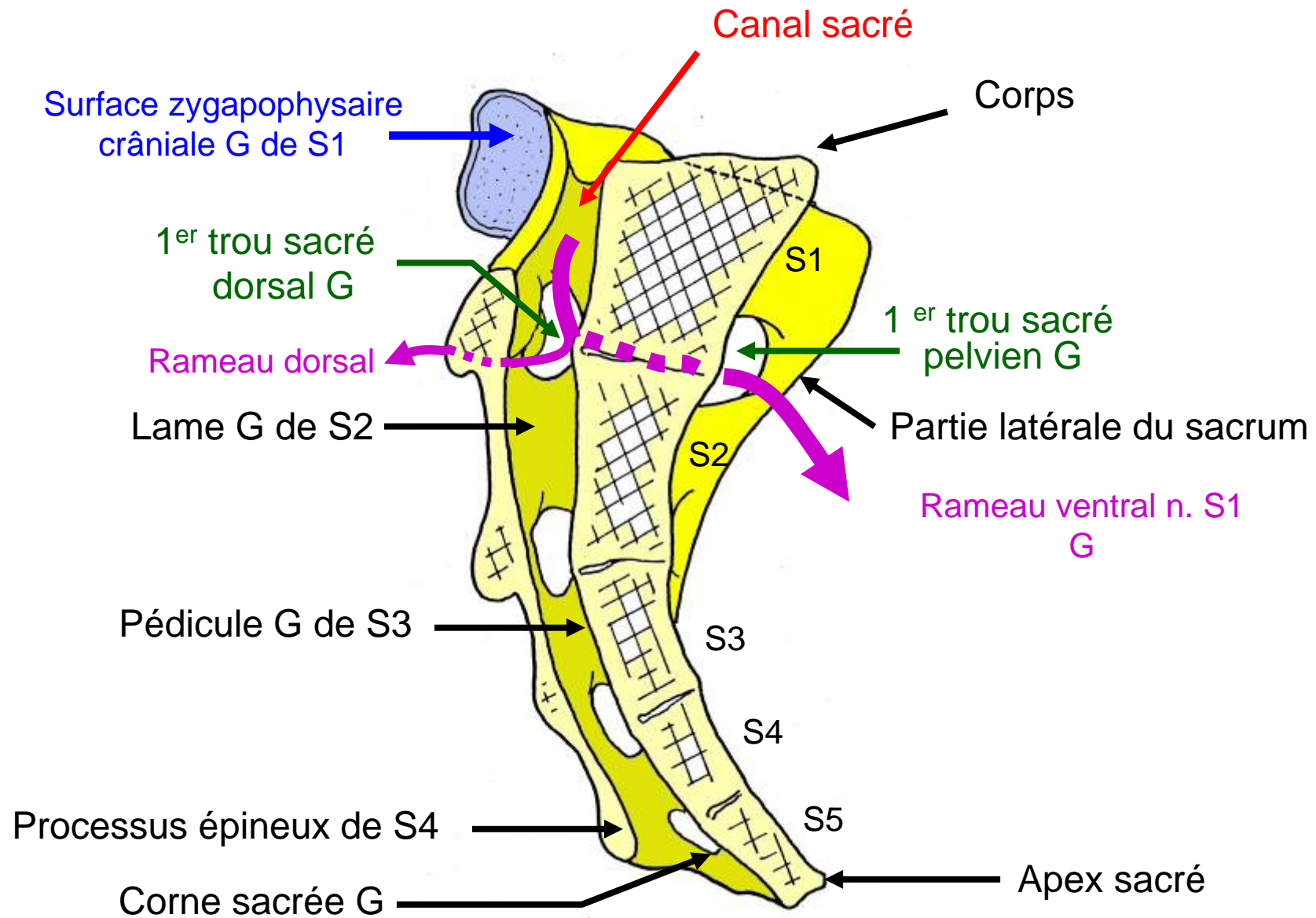
Sacrum (face dorsale)



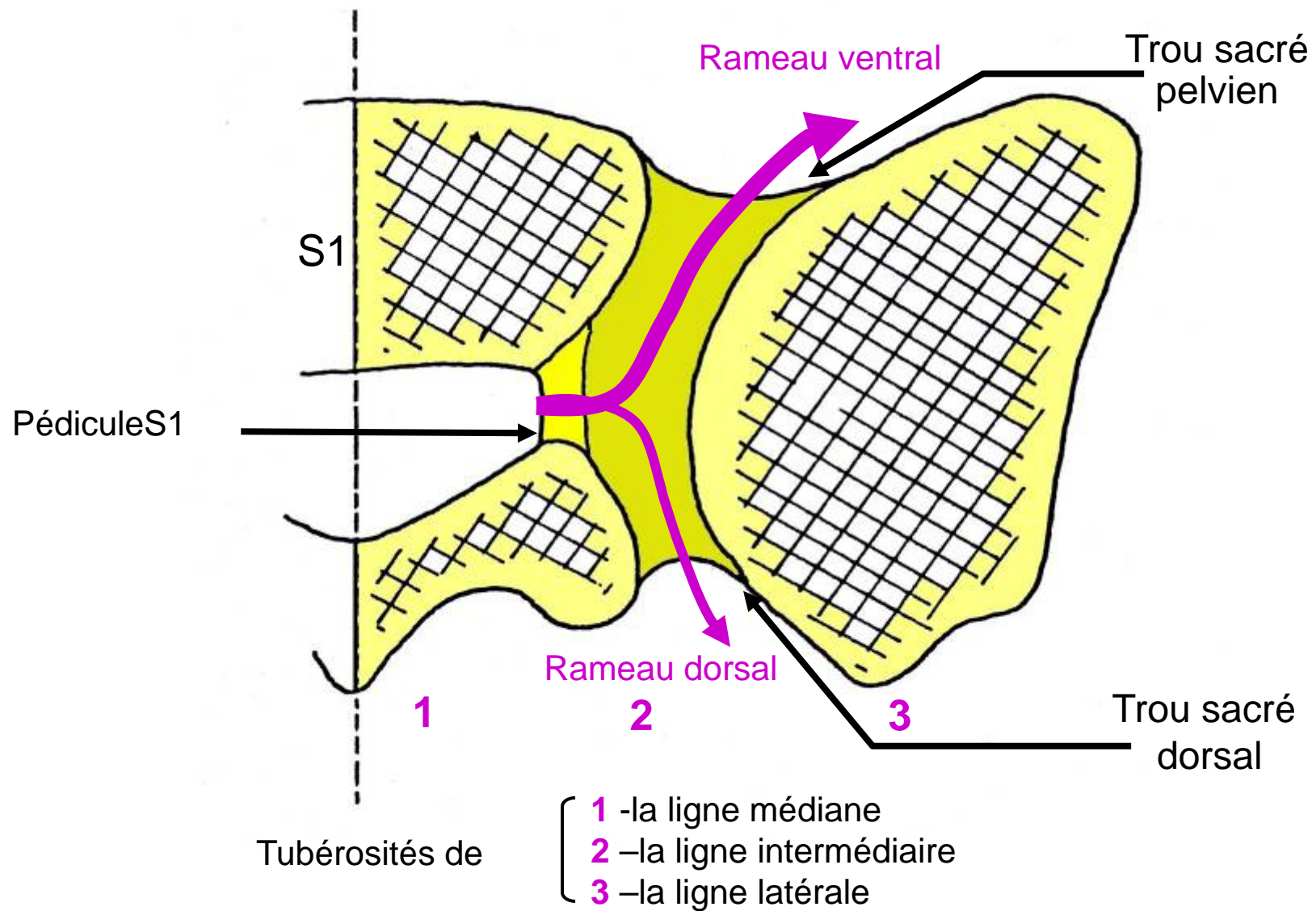
Sacrum (vue basale = crâniale)



Sacrum (vue latérale G)



Sacrum (coupe médio sagittale)



Sacrum (coupe horizontale au niveau des trous S1-S2)

Mentions légales

L'ensemble de cette œuvre relève des législations française et internationale sur le droit d'auteur et la propriété intellectuelle, littéraire et artistique ou toute autre loi applicable.

Tous les droits de reproduction, adaptation, transformation, transcription ou traduction de tout ou partie sont réservés pour les textes ainsi que pour l'ensemble des documents iconographiques, photographiques, vidéos et sonores.

Cette œuvre est interdite à la vente ou à la location. Sa diffusion, duplication, mise à disposition du public (sous quelque forme ou support que ce soit), mise en réseau, partielles ou totales, sont strictement réservées à l'université Joseph Fourier (UJF) Grenoble 1 et ses affiliés.

L'utilisation de ce document est strictement réservée à l'usage privé des étudiants inscrits à l'Université Joseph Fourier (UJF) Grenoble 1, et non destinée à une utilisation collective, gratuite ou payante.